

# FELINE VIRAL RHINOTRACHEITIS

Drh Laili Nadhilah Pradyane

VITAPET ANIMAL CLINIC

## Etiologi

- Feline Herpes Virus -1 (FHV - 1).
- Menyerang kucing semua umur terutama kitten.
- Masa inkubasi 2-5 hari.
- Penularan melalui kontak langsung, alat yang terkontaminasi atau aerosol droplet. Menyerang saluran pernafasan atas.

## Gejala klinis

- Sneezing
- Anorexia
- Fever
- Panting
- Discharge nasal
- Discharge ocular
- Abortus

## Diagnosa Banding

- Feline Calicivirus
- Feline Chlamydiosis
- Bacterial infection (*exp Bordetella sp*)

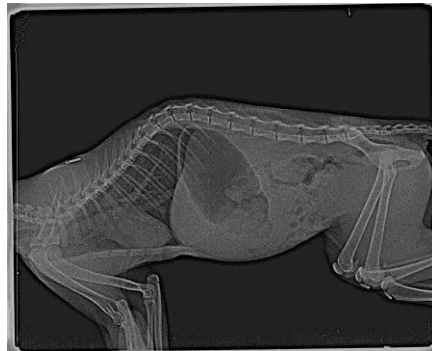
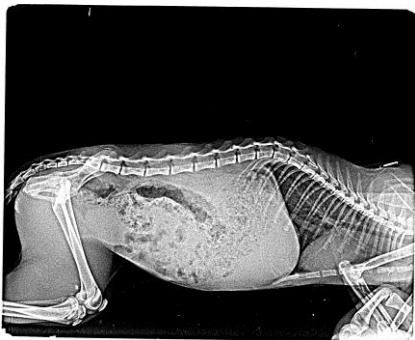## Terapi

- Antibiotik
- Lysine
- Terapi cairan/ infus
- Obat tetes atau salep mata

## Kasus

- Kucing cat kat ( sphyinx, ±1 th, betina, krem) datang ke vitapet klinik tanggal 11-07-2017
- Anamnesa: 2 saudaranya mati dengan gejala yg sama yaitu bersin2 dan sesak nafas, baru datang dari luar negeri, vaksin tidak jelas, makan masih mau, perut besar.
- Pemeriksaan fisik: BB 1,7 kg, T 38.5 , tachycard, rough, discharge hidung mucopurulent, discharge mata mucopurulent, kulit kusam, anemic, palpasi tracheal ada respon batuk

## X-Ray



## Terapi

### Terapi awal

- Antibiotik Cefadroxil 15 mg /kg PO selama 2 minggu
- Imboost 1 ml bid
- Metronidazole 15 mg/kg PO selama 2 minggu
- Drontal cat 1 tablet
- Pukul 00.00: nebulizer+ventolin 1 tube

### Terapi baru

- Obat racik ( Doxycycline 5 mg/kg, Bromhexine 1 mg/kg, vit b12) bid
- Lysine 2 ml bid
- Scourban syrup 0,6 ml/kg